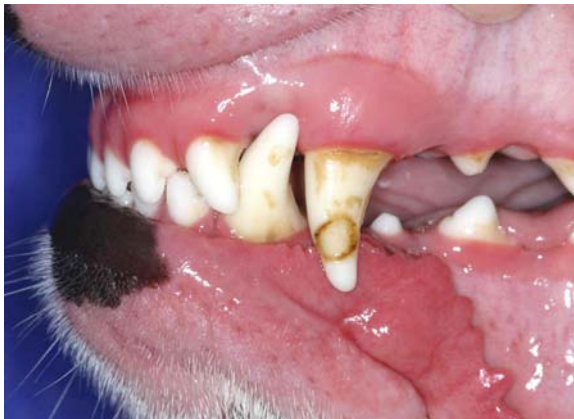

Abgebrochene Zähne Teil 2

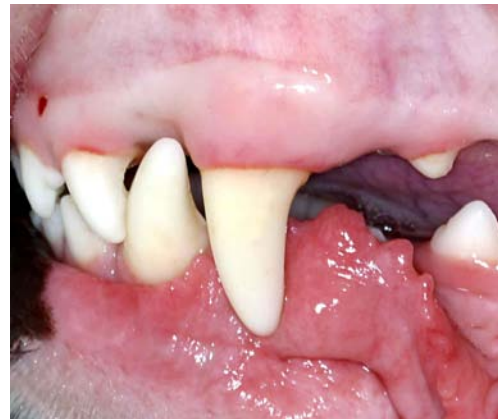Im ersten Teil wurde über die Symptomatik und Diagnostik bei einer Zahnfraktur berichtet. Ebenso wurde über die Möglichkeiten der Erhaltung eines abgebrochenen Zahnes mittels einer Wurzelbehandlung gesprochen. Im zweiten Teil soll es insbesondere um die Versorgungsmöglichkeiten der im sichtbaren Bereich befindlichen Kronenanteile des abgebrochenen Zahnes gehen.

Durch Zahnfraktur oder Schmelzhypoplasie entstandene Schmelzdefekte können durch Einsatz zahnfarbener, plastischer Füllungsmaterialien repariert werden. Am häufigsten werden so genannte Komposite verwendet, dieses sind für zahnärztliche Belange modifizierte Kunststoffe. Anhand einer Farbtabelle kann der geeignete Farbton herausgefunden werden.

Die Vorbereitung des Zahnes zur Aufnahme einer solchen Füllung umfasst die Präparation der umgebenen Zahnstruktur mit Schleif- oder Fräsinstrumenten. Beschädigte Zahnhartsubstanz wird hierbei entfernt, die Ränder der Füllung müssen in gesunde Zahnhartsubstanz gelegt werden. Je nach Tiefe des Defekts kann eine Schutzschicht für die Pulpa notwendig werden. Um für eine ausreichende Haftung des Füllmaterials am Zahn zu sorgen, wird sowohl der Schmelz als auch das Dentin vorbehandelt, wobei zumeist Säuren zum Einsatz kommen. Am Schmelz wird durch die Säure ein Mikrorelief erzeugt, in welchem sich der Kunststoff verkrallen kann. Die Anbindung am Dentin ist schwieriger, weil Dentin mehr lebendem Gewebe ähnelt als der Schmelz, welcher eher ein rein kristallines Gefüge darstellt.



Schmelzhypoplasie am Oberkiefer-Fangzahn

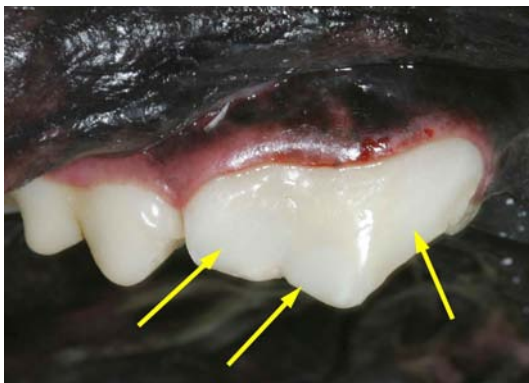

Füllungsversorgung des Defektes mit Komposit

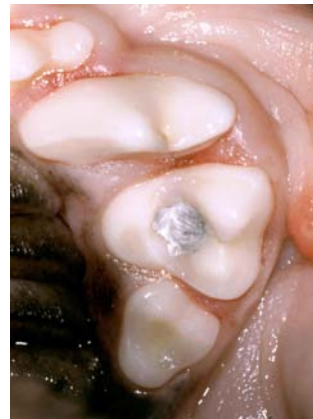
Und hier ist der erste Knackpunkt der Versorgung eines Hundezahnes mit einer Kunststofffüllung. Anders als beim Menschen hat man viel weniger Schmelzfläche zur Anheftung des Kunststoffes zur Verfügung, weil der Schmelz des Hundes um ein Vielfaches dünner ist. Kleine Schmelzdefekte mit zirkulär vorhandenem gesunden Schmelz sind daher besser geeignet zur Versorgung mit einer Kunststofffüllung als große Verluste von Kronenanteilen,

die nur noch bedingt Haftung am Zahn zulassen. Abgebrochene Zahnschmelzspitzen, z. B. am Caninus, lassen sich daher nur in Einzelfällen dauerhaft mit Kunststoff wieder rekonstruieren. Die Ziele einer Kunststofffüllung sind der Verschluss des Defekts, Schaffung einer ausreichenden funktionellen Stabilität und die ästhetische Rekonstruktion.

Nach Vorbehandlung des Schmelzes und Dentins wird eine Haftvermittlungsschicht aus dünnflüssigem Kunststoff aufgetragen, der die Anbindung des zähen Kunststofffüllmaterials an die Zahnoberfläche erst ermöglicht. Letztendlich wird dann das zahnfarbene Füllmaterial auf den Zahn aufgebracht, modelliert und mittels einer Polymerisationslampe ausgehärtet. Durch Schleifer und Polierer wird die Oberfläche so lange bearbeitet, bis sich keine Übergänge zwischen Zahnoberfläche und Füllung mehr nachweisen lassen. Die Füllung ist direkt nach Aushärten belastungsstabil. Die notwendige Haftung lässt sich wie bereits angesprochen nur bei ausreichend Schmelz bzw. gesunder umgebender Zahnhartsubstanz erzielen.



Zahnfarbene Füllungen (Pfeile) zum Verschluss der Kavitäten eines wurzelbehandelten Zahnes.

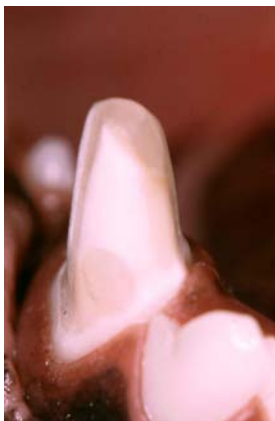

Amalgamfüllung an einem oberen Molaren.

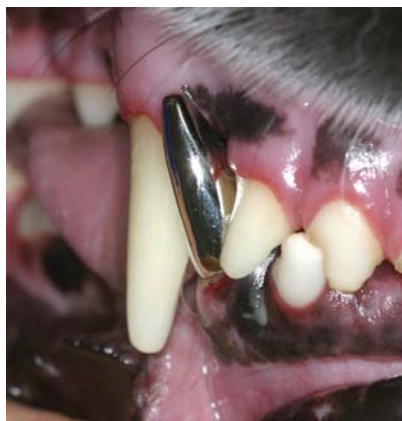Bei funktionell stark belasteten Arealen bzw. bei nicht ausreichender Haftungsmöglichkeit am Schmelz, wie z. B. bei einem abgebrochenen Caninus, muss die Füllung zusätzlich „im Zahn“ über makroskopische Retentionshilfen verankert werden. Hierzu wird eine Kavität präpariert, deren Boden breiter ist als die Öffnung an der Oberfläche des Zahnes, so dass ein Herausfallen der Füllung verhindert wird. Neben Kompositen können bei diesem Typ der Zahnfüllung auch andere Füllungsmaterialien zum Einsatz kommen, z. B. Amalgam, welches eine hohe mechanische Belastung erlaubt. Allerdings benötigt Amalgam eine längere Aushärtungszeit, so dass bei Aufwachen des Tieres zumeist noch keine belastungsstabile Füllung vorliegt. Auch die endgültige Politur, welche die dichte Versiegelung der Füllungs- und Zahnoberfläche erst erzeugt, kann nicht in der gleichen Behandlung erfolgen, sondern muss in einem Folgetermin stattfinden.

Steht bei großen Kronendefekten dennoch die Rekonstruktion der Zahnform im Vordergrund, muss eine andere Variante der Zahnfrakturversorgung gewählt werden. Durch eine Metallkrone kann die ursprüngliche Zahnform und damit auch die Funktion des Zahnes wiederhergestellt werden.

Um eine laborgefertigte Krone einsetzen zu können, muss der Zahnstumpf so präpariert werden, dass trotz fehlender untersichgehender Räume (vergleiche Füllung mit breiterem Boden als mechanische Verankerung) ausreichend Retention geschaffen wird. Dafür wird der Zahnstumpf bis zum Zahnfleischrand zirkulär abgeschliffen, der Zahnstumpf muss die Form eines Konus mit 3%iger Wandneigung erhalten. Zusätzliche Retentionshilfen wie die Präparation von Kästen erhöht die Oberfläche und damit die Retention und gewährleistet Rotationsstabilität. Eine „Querverbolzung“ mittels durch Zahn und Krone getriebenem Metallstift macht zwar ein Herausfallen unmöglich, es kommt im Bereich dieses Stiftes jedoch häufig zur neuerlichen Fraktur des ganzen Zahnes.



Kronenstumpf eines Unterkieferfangzahnes nach Präparation.

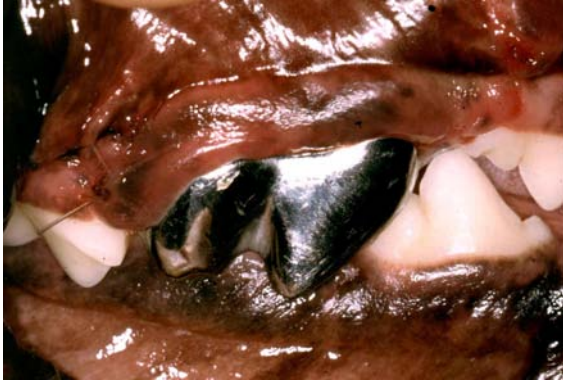

Versorgung des Stumpfes mit einer Metallkrone zur Wiederherstellung der Kronenform.

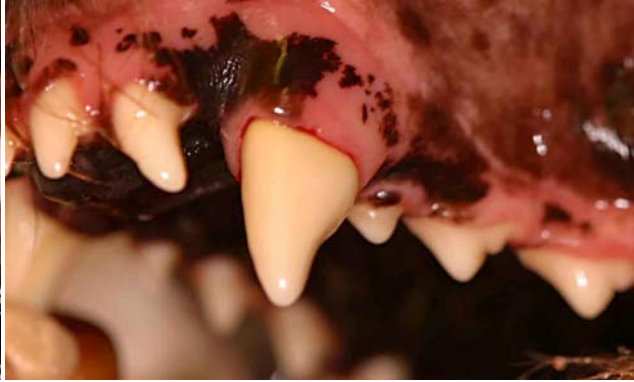
Nach Präparation des Zahnstumpfes wird Ober- und Unterkiefer mit einem Abdruckmaterial abgeformt. Im Labor werden diese Abdrücke (Negativform) mit Gips ausgegossen (Positivform). Auf dem Gipsmodell wird der zu ersetzende Zahn zunächst in Wachs modelliert, später dann in Metall umgesetzt. Auch im Labor sind hierbei auf viele Einzelheiten zu achten, um maximale Retention zu gewährleisten und Störkontakte der Metallkrone an anderen Zähnen zu vermeiden, die einen vorzeitigen Verlust der Krone verursachen könnten. Die Krone wird insbesondere etwas kürzer gestaltet als der ursprüngliche Zahn, um günstigere Hebelkräfte zu bekommen.

Nach Fertigstellung der Krone im Labor wird diese in einer weiteren Narkose am Tier eingepasst und letztendlich zementiert.

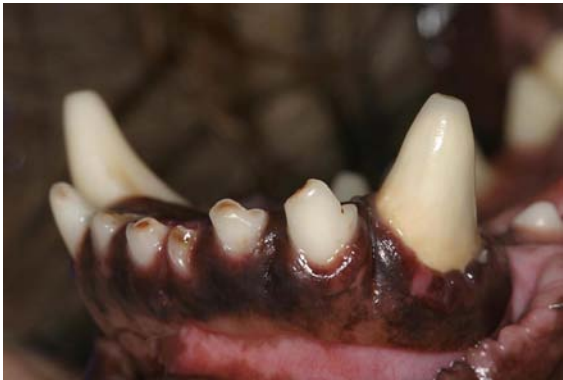Soll neben der Zahnform auch die Zahnfarbe Berücksichtigung erfahren, kann alternativ zur reinen Metallkrone auch eine Kunststoff-, Keramikverblendkrone oder eine reine Keramikkrone gefertigt werden. Wird hierbei der Kronenrand unter den Zahnfleischrand versenkt, ist die Krone von einem normalen Zahn kaum unterscheidbar. Die Belastungsstabilität ist jedoch bei einer reinen Metallkrone am größten, da es nicht zu einem Abplatzen der Verblendung oder einem Riss der Keramik kommen kann.



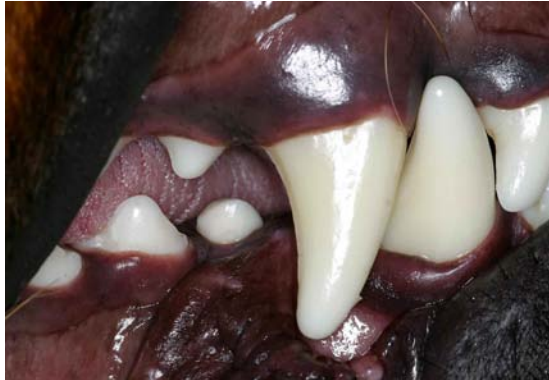Metallkrone am Oberkiefer-Reißzahn.



Kunststoffverblendkrone am Oberkieferfangzahn.



Keramikkrone am linken Unterkieferfangzahn.



Implantatgetragene Keramikkrone am ersten Unterkieferprämolaren.

Macht eine Zahnfraktur die Erhaltung des Zahnes unmöglich, stellt das Einsetzen eines Implantates die letzte Versorgungsmöglichkeit dar. Nach Extraktion des Zahnes muss evtl. die knöcherne Ausheilung des Zahnfaches abgewartet oder ggf. sogar unterstützt werden, bis nach Vermessung des Kiefers ein geeignetes Implantat eingebracht werden kann. Bei geeignetem Zahnfach kann auch eine Sofortversorgung mit Implantat vorgenommen werden. Nach Einheilung des Primärteils im Kieferknochen wird ein Sekundärteil aufgeschraubt, welches letztendlich zur Aufnahme der „Zahnkrone“ dient. Der Ersatz von Zähnen durch ein Implantat beschränkt sich beim Hund jedoch auf Zähne, deren Anatomie und Belastung den jeweiligen Anforderungen des Implantats genügt. Der Ersatz eines extrahierten oder verlorenen Caninus ist daher in der Regel nicht möglich.

**Dr. Markus Eickhoff
Tierarzt und Zahnarzt
Tierärztliche Fachpraxis für Zahn-, Mund- und Kieferheilkunde
Iptinger Straße 48
71287 Weissach
Tel: 07044/9095966
Mail: praxis@vet-dent.com
Web: www.vet-dent.com**