

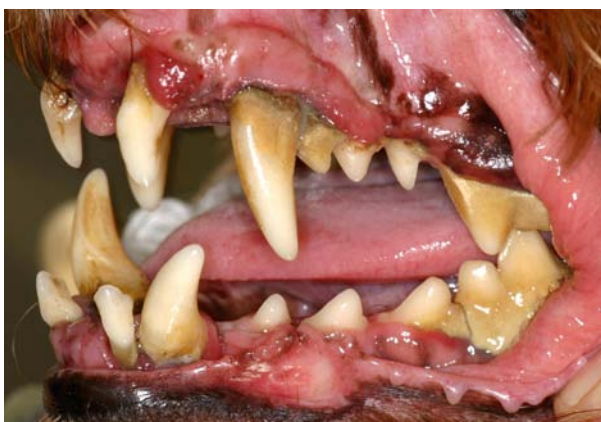Erkrankungen der Mundhöhle bei Hund, Katze und kleinen Heimtieren

Mundhöhlenerkrankungen sind die häufigsten Probleme bei Hunden, Katzen und kleinen Heimtieren. Dazu zählen Parodontitiden, Zahnfrakturen, Zahnresorptionen, Mundhöhlenentzündungen und -tumoren. Leider kann jedoch keines der betroffenen Tiere in dem Maße darauf aufmerksam machen wie der Mensch. Bricht sich der Mensch einen Zahn ab und hat höllische Schmerzen ob des freiliegenden „Nervs“, so findet er schnell Hilfe bei seinem Zahnarzt. Hunde, Katzen und kleine Heimtiere dagegen müssen über Jahre hinweg mit vielerlei schmerzhaften und das Allgemeinbefinden beeinflussenden Erkrankungen ihr Dasein fristen, wenn nicht eine gründliche Untersuchung und eine zielgerichtete Behandlung das Problem beseitigt.

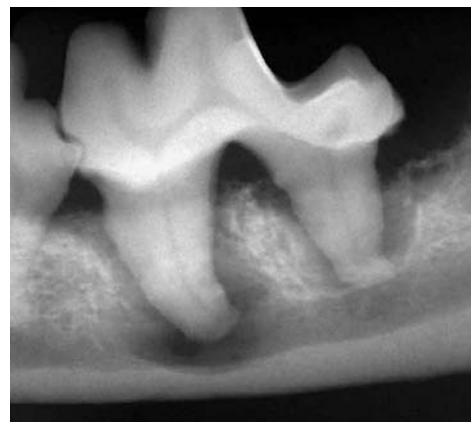Parodontitis

Ursache von Entzündungen des Zahnhalteapparates (Parodont) ist die Anhäufung von bakteriellen Belägen (Plaque). Diese Plaque reicht bald zwischen Zahn und Zahnfleisch entlang bis auf die Wurzeloberfläche und führt dort zu einer Entzündung. Mineralisiert die Plaque, entsteht Zahnstein. Die alleinige Zahnstein- und Belagsentfernung im Bereich der sichtbaren Krone beseitigt somit nicht mehr die Ursache des Übels, da diese bereits in tiefere Etagen des Parodonts vorgedrungen ist. Eine Parodontalbehandlung mit Wurzelglättung wird notwendig.

Eine einmal etablierte Parodontitis führt bei Hund und Katze viel schneller als beim Menschen zu einer nicht mehr pflegbaren Situation. Trotz guter Mundhygiene durch den Besitzer ist ein einmal geschädigtes Gebiss viel schwieriger in der Pflege, als Zähne mit einem gesunden Parodont. Eine gute Prophylaxe ist somit x-mal besser, als eine verbesserte Pflege nach „Reparatur“. Ist eine Parodontitis bereits weit fortgeschritten, hilft häufig nur noch die Entfernung der betroffenen Zähne. Bei konsequentem Vorgehen können somit die noch erhaltungsfähigen Zähne gesund erhalten werden, gute Pflege vorausgesetzt.



Gebiss mit Plaque, Zahnstein und Entzündung des Zahnfleisches.

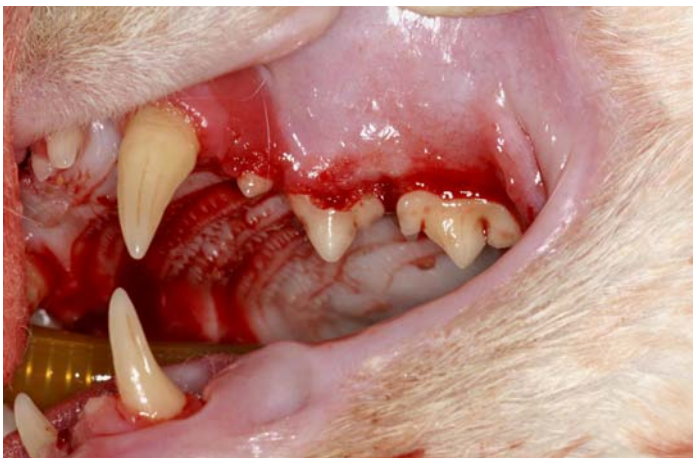

Im zugehörigen Röntgenbild zeigt sich die bereits im Kieferknochen ablaufende Entzündung mit Auflösung des Knochens um die Reisszahnwurzeln.

Wichtig bleibt vor wie nach der tierärztlichen Behandlung die aktive Mitarbeit des Tierbesitzers, welcher mit geeigneten Maßnahmen (z. B. Zähneputzen mit einer Zahnpasta für Tiere) das Entstehen bzw. Fortschreiten dieser Erkrankung verhindern kann.

FORL (Feline Odontoklastische Resorptive Läsionen)

Jede dritte Katze leidet an einer besonderen Form einer Zahnerkrankung, bei der es zur Auflösung von Zahnhartsubstanz kommt. In der Regel sind direkt mehrere Zähne betroffen. Es handelt sich um eine besonders schmerzhaftes Erkrankung, bei welcher der vitale Zahnerv sich plötzlich „im Freien“ befindet, weil die umliegende Zahnhartsubstanz durch aktivierte körpereigene Zellen (Odontoklasten) aufgelöst wurde.

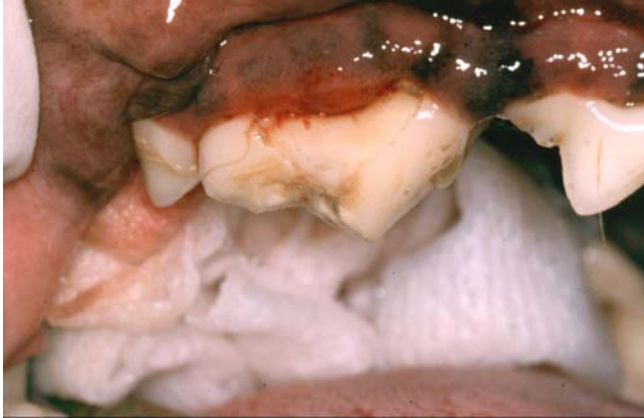


Zahnausbrüche an den Oberkieferbackenzähnen aufgrund von FORL.

Hauptproblem dieser Zahnresorptionen für den Tierbesitzer aber auch für den Tierarzt ist, dass diese sogenannten FORL (Feline Odontoklastische Resorptive Läsionen) bei Beginn der Erkrankung ohne gründliche Untersuchung in Narkose im Anfangsstadium nur sehr schwer zu erkennen sind. Die Katze ist erheblich beeinträchtigt, ohne jedoch in den Symptomen eindeutig auf die Mundhöhle zu weisen.

Zahnfrakturen

Eine ebenfalls akut schmerzhaftes Erkrankung sind abgebrochene Zähne (Zahnfrakturen) mit Eröffnung der „Zahnerven“ (Pulpa). Beim Zubeißen entstehen große Kräfte, die auf die Zähne fortgeleitet werden. Ist die Pulpa einmal eröffnet, bestehen nur noch zwei Behandlungsmöglichkeiten: die Entfernung des Zahnes (Extraktion) oder die Erhaltung des Zahnes mittels einer Wurzelbehandlung. Ist die Zahnkrone in erheblichem Maß geschädigt, besteht die Möglichkeit der Rekonstruktion der Zahnkroneform über die Anfertigung einer künstlichen Krone aus Metall oder zahnfarbener Keramik. Bleibt der Zahn dagegen unbehandelt, entwickelt sich zwangsläufig und unabänderlich eine Entzündung der Wurzelspitze mit Auflösung des umgebenden Knochens.

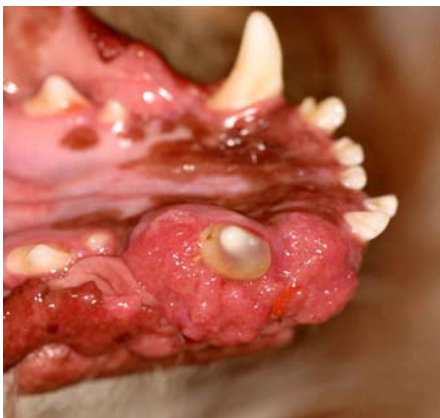

Abgebrochener Oberkieferreißzahn mit Eröffnung der Pulpa, welche mittlerweile abgestorben ist. Aufgrund der Entzündung der Wurzelspitzen entstand eine Schwellung unterhalb des Auges.

Augenscheinlich wird die Entzündung meist erst, wenn bei weiterem Wachstum des Wurzelspitzenabszesses ein Durchbruch unter die Haut als deutliche Schwellung sichtbar wird oder sich ein Abfluss für die entzündliche Flüssigkeit über einen Fistelkanal bildet. Auch FORL oder eine Karies können zur Entzündung der Pulpa und der Entstehung eines Wurzelspitzenprozesses führen.

Mundhöhlentumoren

Ein weitere wichtige Erkrankung insbesondere älterer Tiere sind Mundhöhlentumoren. Die Mundhöhle stellt sowohl beim Hund als auch bei der Katze die vierthäufigste Lokalisation für bösartige Tumoren dar. Größtes Problem in der Behandlung stellt die meist unbemerkt schon weit fortgeschrittene Erkrankung mit Zerstörung großer Anteile des Kiefers dar. Günstig für die Prognose ist eine Früherkennung, die eine vollständige Entfernung des Tumors in vielen Fällen noch ermöglicht.



Um den rechten Unterkieferfangzahn zeigt sich ein Tumor, welcher bereits den Kieferknochen angegriffen hat.

Wichtig bei Erkrankungen im Zahn-, Mund- und Kieferbereich ist das rechtzeitige Erkennen und Diagnostizieren. Zahnröntgenaufnahmen sind hierfür unerlässlich. Das Risiko der dazu notwendigen Narkose ist verglichen mit den Folgen nicht erkannter oder unbehandelter Erkrankungen gering.

Die Auswirkungen von Mundhöhlen- und Zahnerkrankungen auf die Allgemeingesundheit und das Allgemeinbefinden sind oft frappant, häufig jedoch erst nach der Behandlung ersichtlich: wenn die Katze plötzlich wieder schmusig ist oder sich der alte Hund wieder aufführt wie ein Welp. Um Erkrankungen nicht im Verborgenen vor sich hin arbeiten zu lassen sind die Tiere auf die Hilfe ihres Besitzers und Tierarztes angewiesen.

Durch regelmäßiges Kontrollieren der Mundhöhle seitens des Besitzers und des Tierarztes eine Vielzahl von Erkrankungen vermieden und rechtzeitig behandelt werden.

**Dr. Markus Eickhoff
Tierarzt und Zahnarzt
Tierärztliche Fachpraxis für Zahn-, Mund- und Kieferheilkunde
Iptinger Straße 48
71287 Weissach
Tel: 07044/9095966
Mail: praxis@vet-dent.com
Web: www.vet-dent.com**