

Karies beim Hund

Karies ist eine Erkrankung, welche Hunde relativ selten betrifft. Findet sich jedoch eine kariöse Läsion, ist diese häufig so weit fortgeschritten, dass sie zum einen sehr schmerzhaft ist und zum anderen eine erhaltende Therapie sehr schwierig wird.

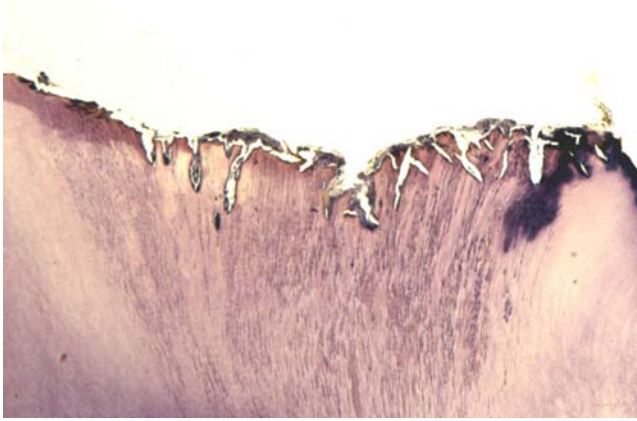
Lediglich 3-4% aller Hunde weisen Karies auf. Dieses ist sehr wenig im Vergleich zum Menschen, bei dem über 90% mit dieser Erkrankung zu kämpfen haben. Die Ursachen dieser geringen Kariesanfälligkeit sind bisher nicht vollständig bekannt, beeinflusst wird sie von Zahnform, Zahnstellung, dem basischen Charakter des Speichels (pH 7-8) und einer geringeren Zuckeraufnahme.

Karies beim Hund tritt immer als sogenannte Fissuren- oder Okklusalkaries auf, d. h. die Auflösung von Zahnhartsubstanz beginnt auf der Kaufläche im Bereich der Fissuren. Damit ist auch schon offensichtlich, an welchen Zähnen nach einer Karies zu suchen ist. Dieses sind die Molaren, die Backenzähne mit breiter Kaufläche sowie Zähne mit tiefen Fissuren.

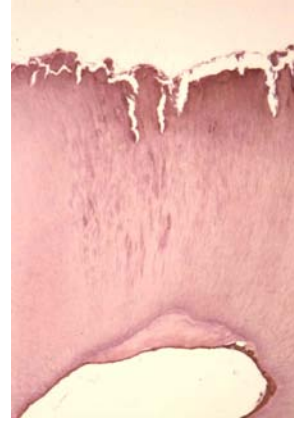Neben einem geeigneten Zahn sind weitere Faktoren für die Entstehung einer Karies notwendig: Bakterien, Substrat und Zeit.

Bakterien sind zu Millionen in den weichen Belägen zu finden, die sich aus Futterresten und Speichel bei fehlender Zahnpflege auf der Zahnoberfläche bilden. Je dicker die Beläge (die Plaque) werden, umso mehr kariesverursachende Bakterien finden geeignete Lebensbedingungen vor, eine „ökologische Nische“. Karies wird somit von Bakterien verursacht, die sich physiologischerweise in der Mundhöhle befinden und bei geeigneten Lebensbedingungen über die Maßen vermehren. Der Bakterienstoffwechsel baut Zucker ab, wobei Säuren entstehen. Diese Säuren entkalken den Zahn, die Zahnhartsubstanz wird zerstört.

Der Hund hat einen sehr dünnen Schmelz, die Dicke beträgt nur ein Zehntel der Schmelzdicke des Menschen. Besonders am Boden der Fissuren der Molaren ist der Schmelz sehr dünn. Finden sich dort Unregelmäßigkeiten, kann die Karies schnell in das Dentin fortschreiten. Der kariöse Prozess arbeitet im Dentin schneller als Schmelz. Zum einen können von der Einbruchstelle ausgehend umgebende Schmelzanteile unterminiert werden, die Karies kann jedoch auch direkt in Richtung der Pulpa („Zahnnerv“) fortschreiten.

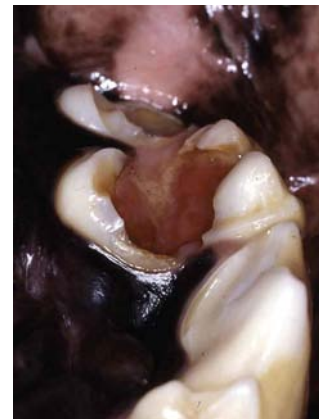
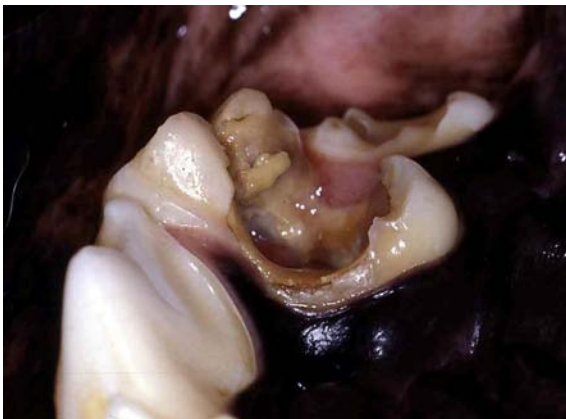
Wie ein Keil arbeitet sich diese Karies in die Tiefe des Zahnes, die dunklen Linien stellen einwandernde Bakterien dar.

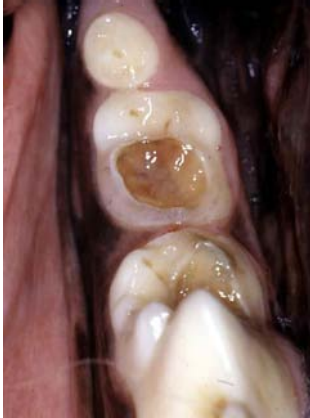

Die Pulpa versucht, sich durch die Bildung von Dentin gegen die eindringende Karies zu schützen.

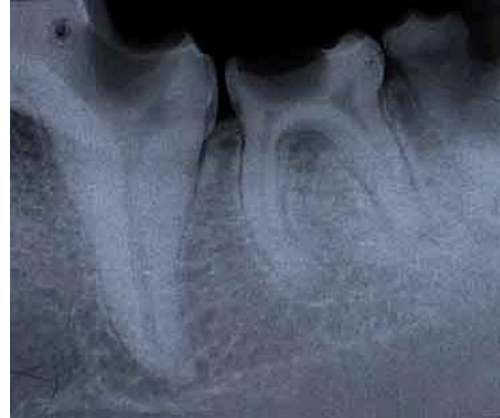Die Pulpa zeigt als Abwehr eine vermehrte Dentinbildung, um eine Schutzschicht zwischen sich und die angreifenden Bakterien zu bringen. Die Ausbreitung einer Karies findet beim Hund sehr schnell statt und nimmt in der Regel die gesamte Kaufläche ein. Häufig finden sich daher imposante Kariesläsionen, welche die vitale Pulpa freilegen. Vitalität der Pulpa bedeutet ebenfalls eine erhaltene Sensibilität, es sollte daher von einer entsprechenden Schmerzhaftigkeit ausgegangen werden.



Kariöse Defekte des rechten und linken Oberkiefermolaren. Die kariösen Läsionen haben die Kauflächen vollständig zerstört und sind bis in die Pulpa penetriert, wo sie eine hochgradige Entzündung ausgelöst haben. Futterreste sind der Pulpa aufgelagert.



Die Karies des Unterkiefermolaren penetriert nicht bis in die Pulpa, die Kaufläche ist dennoch vollständig zerstört.



Im Röntgenbild zeigt sich nur eine sehr dünne Schicht Dentin über der Pulpa, deren Höhle infolge Bildung von Abwehrdentin eingeengt ist.

Wie schon angesprochen, entsteht Karies an den hinteren Backenzähnen. Somit fallen kleine Läsionen aufgrund schlechter Sichtverhältnisse nicht sofort auf. Der rasante Verlauf einer Karies beim Hund und die Größe des Defektes macht eine zahnerhaltende Behandlung schwierig. Eine Röntgenkontrolle vor Beginn der Behandlung ist immer notwendig, um das Ausmaß der Erkrankung und die Beteiligung der Pulpa abschätzen zu können.

Ist die Pulpa nicht betroffen, kann der Zahn nach Entfernung der Karies mittels einer Füllung verschlossen werden. Häufig ist jedoch die Pulpa miteinbezogen und entzündet. In diesen Fällen muss zunächst eine Wurzelbehandlung erfolgen. Danach erfolgt wiederum das Legen einer Deckfüllung. Dabei muss darauf geachtet werden, dass es nicht zu Störkontakten mit dem Gegenzahn kommt, um nicht einen Bruch der Füllung oder Schwierigkeiten beim Maulschluss zu provozieren.

Zur Vorbeugung einer Karies ist insbesondere die gute Pflege der Zähne mittels Zahnputzen geeignet.

Dr. Markus Eickhoff
Tierarzt und Zahnarzt
Tierärztliche Fachpraxis für Zahn-, Mund- und Kieferheilkunde
Iptinger Straße 48
71287 Weissach
Tel: 07044/9095966
Mail: praxis@vet-dent.com
Web: www.vet-dent.com